الأمراض النسائية

البحث 18: التشوهات الخلقية والآفات السليمة في الفرج والمهبل

18- Congenital Anomalies and Benign Conditions of the Vulva and Vagina

أ.د.هشام الحمامي
أستاذ الأمراض النسائية وطب التوليد
الجامعة السورية الخاصة - كلية الطب البشري

DR.HISHAM AL HAMMAMI

الفرج Vulva

I. تشوهات الفرج الخلقية CONGENITAL ANOMALIES OF THE VULVA

1. الأعضاء التناسلية المبهمة *Ambiguous genitalia*

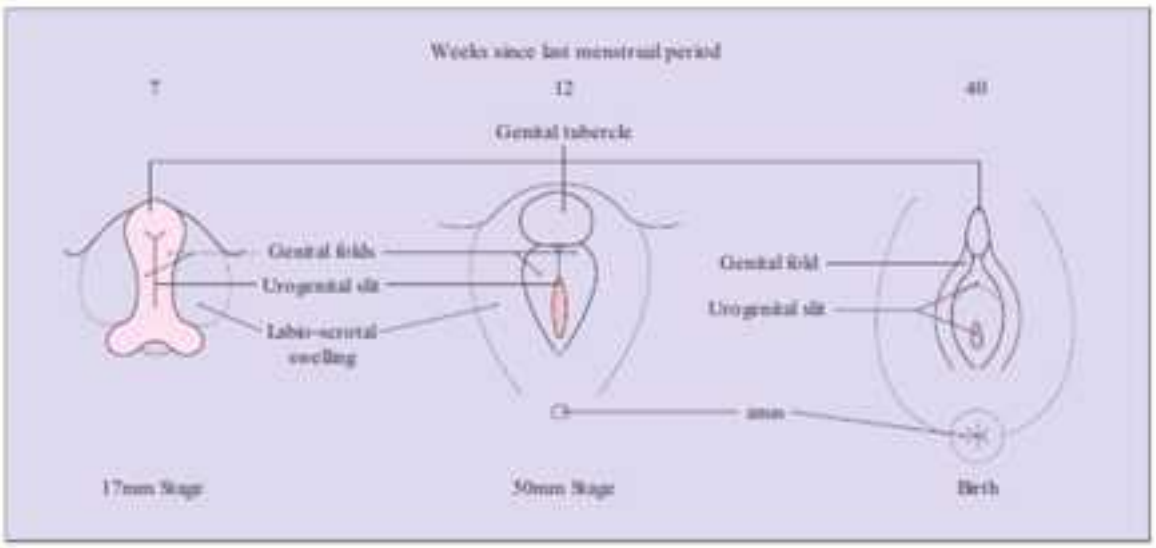

تمايز الأعضاء التناسلية الخارجية للأنثى.

التشّوهات الخلقية في الأعضاء التناسلية الخارجية متنوعة جداً . قد تظهر الأعضاء التناسلية المبهمة على شكل ضَخامَة بَظْرclitoromegaly ، بظر مشطور bifid clitoris، أَو التحام الطيّات الشُفْرية الصَفَنِية على الخط الناصف . عدم تصنع البظر clitoral agenesis أمر محتمل أيضاً كنتيجة لفشل تطور الحدبة التناسلية . يترافق العديد مِنْ هذه العيوب مع مشاكل أخرى مثل المثانة المدرقية . يُمْكِن أَنْ يُؤدّي تطور الأعضاء التناسلية الناقص إلى مَذْرَق بدون افتراق واضح للمثانة والمهبل . قد يوجد كيس فتق hernial sacs عند الوليد على شكل كتلة فرجية . بنفس الطريقة ، يُمْكِن أَنْ تتظاهر أيّ مِنْ الأنماطِ الخلوية التي توجد في الفرج عادة عند الولادة على شكل طفح نسيجي overexuberant ، مثل الورم الوعائي الدموي hemangioma أَو ورم عصبي .

DR.HISHAM

أعضاء تناسلية ظاهرة مبهمة في طفلة تعاني من فرط تصنع الكظر الخلقي. تبدي هذه الطفلة ضخامة في البظر مع غياب

إنّ المشاكل التي يفرضها تحديد الجنس في الأعضاء التناسلية المبهمة هامة جدا عند الولادة . الحذر ، الحسّاسية ، وتجنّب القرارات المتسرعة والمصطلحات المشوّشة يجب أن تكون القاعدة عندما التعامل مع الآباء والأقرباء المتلهفين . الفحص السريري الدقيق ، الإيكو الحوضي ، الفحوصات الهرمونية ، تحري الكروماتين الجنسي بفحص لطاخة من باطن الخد ، التنميط الصبغي karyotyping ، واستشارة الاختصاصيين قد تكون ضرورية قبل تقرير الجنس. عموما ، عندما يكون هناك أيّ تطور غير مثالي للقضيب أو الصفن ، سيقرر جنس الوليد على أنه أنثى لأنه من الأسهل إعادة تصنيع الأعضاء التناسلية المبهمة إلى أنثى من تصنيعها إلى أعضاء تناسلية ذكرية وظيفية . تحديد الجنس سيقرّر الحاجة لأيّ جراحة تصحيحية أو العلاج الهرموني والأسلوب الذي يربّي فيه الآباء الطفل . هذه العوامل جميعها أساسية لتحديد جنس الطفل الصحيح.

2. الخُنُوثَةُ الكَاذِبَة الأنثوية Female pseudohermaphroditism :

سببها الإذْكارmasculinization الذي يحدث في الحياة داخل الرحم ، ويبدو الوليد بأعضاء تناسلية مبهمة . يحدث الإذْكار عند الجنين الأنثى جينيا بشكل ثانوي للوسط الهرموني ذاتي المنشأ ، كما في فرط تصنع الكظر الخلقي ، أو كنتيجة لتناول الأمّ للهورمون الخارجي . الأورام المنتجة للهرمون الذكري في المبيض أو الغدّة الكظرية ، بالرغم من أنها نادرة ، فإنها تسبّب هذه المشكلة أيضا . ضخامة البظر هي الشذوذ الأكثر وضوحا . يحدث التحام الطيّات الشُفْرِية الصَفَنِية أيضا بدرجات متفاوتة ، منتجة مَبالٌ تَحْتانِيّ (صماخ بولي تحتي) a hypospadiac meatus وفوهة مهبلية ذات تَوَضُّع معيب a malpositioned . التطور التناسلي الداخلي طبيعي .

3. متلازمة عدم الحساسية الكاملة للأندروجينات Complete androgen insensitivity syndrome أو [متلازمة التأنيث الخصوي Testicular Feminization]

من جهة أخرى ، عندما يكون الجنس الوراثي ذكر (46 XY) ، قد يكون هناك تطور خارجي متعلق بالنَّمَطِ الظَّاهِريّphenotypic على امتداد الخطّوط الأنثوية . يحدث هذا في حال عدم الحساسية الكاملة للاندروجين (مُتَلاَزِمَةُ التأنث ، الاسْتِئْناثِ ، الخُصْوِيّ Testicular Feminization) ، اضطراب وراثي يورث غالبا كصفة متنحية مرتبطة بـ X . بسبب وجود عوز وراثي في مستقبلات الاندروجين ، يحدث التطور التناسلي الظاهري على امتداد الخطوط الأنثوية . لاتنزل الخصى عادة وتقع في القنوات الاربية inguinal أو المناطق الشفرية . بعد البلوغ ، يظهر الفحص السريري أعضاء تناسلية ظاهرية طبيعية عموما للإناث ، باستثناء شعر العانة الذي يكون خفيفا أو غائبا . في العديد من الحالات ، يكون تطور المهبل كافي للسماح بجماع كافي . في داخل الرحم ، ينتج الـجنين (46 XY) المادة المثبطة لمولر ، التي تؤدّي إلى عدم تطور قناة مولر وتفسر غياب الرحم أو البوقين . بعد سن البلوغ ، يجب استئصال الخصى لأن التحول الورمي الخبيث محتمل . قد تحدث الأعضاء التناسلية المبهمة عند طفل XY مع عدم حساسية جزئية للاندروجين (الشكل 18- 1) .

DR.HISHAM AL HAMMAMI

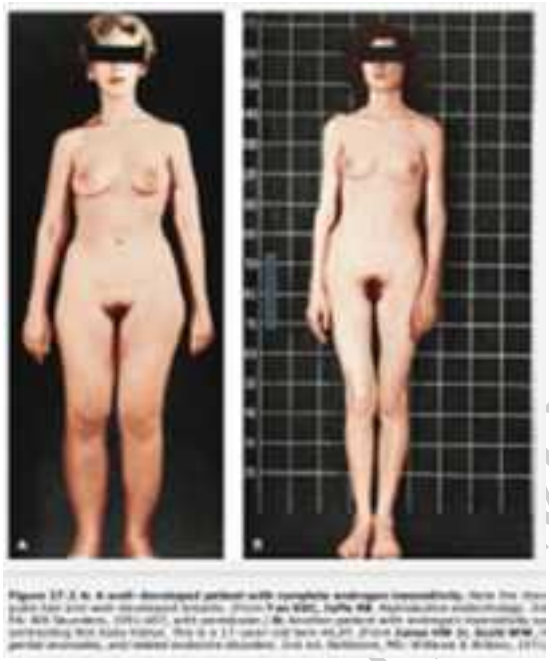

cker et al: Hacker & Moore's Essentials of Obstetrics and Gynecology, 5th Editio

الشكل 18-1 الأعضاء التناسلية مبهمة عند طفل عنده نمط صبغي (46 XY) وعدم حساسية جزئية للأندروجينات

4. *الخنوثة الكاذبة الذكرية Male pseudohermaphroditism*

قد تحدث الخُنُوثَةُ الكَاذِبَة الذكرية Male pseudohermaphroditism مع درجات مختلفة من الاسترجالvirilization وتطور موللر. وهي على الأغلب نتيجة لموزاييكيةmosaicism وراثية ، مثل XO \ 46XY45 . العديد من العوامل يجب أن تؤخذ في الحسبان في تحديد دور الجنس في هذه الحالات ، والمناقشة الكاملة لهذه المشكلة خارج مجال هذا الكتاب . في النمط الظاهري phenotypic الأنثوي مع كروموسومY ، فان من الضروري تحديد موقع النسيج القندي واستئصاله مع إعطاء

DR.HISHAM HAMAMI

معالجة هورمونيه لاحقة (كما هو الحال مع متلازمة عدم الحساسية لهرمون التذكير) لأنه قد يحدث تحول ورمي خبيث في هذه الاقناد .

5. الخنوثة الحقيقية *True hermaphroditism*

في الخنثوية الحقيقية ، التي تعتبر حالة نادرة ، يحدث تطور ثنائي الأقناد ، إمّا على شكل خُصَيَةٌ مَبِيضِيَّةovotestis أو مبيض وخصية منفصلان . بالرغم من أن بعض هذه الحالات تمثّل تَزَيُّق ، فُسَيْسَائية للمُتَمِّمَة الصبغية الطبيعية الأنثوية والذكرية ، فإن النمط الصبغي المعتاد هو46 XX . معظم حالات الخُنوثَة الحقيقية عندها درجة من التطور الأنثوي والذكري الداخلي والخارجي . تعتمد درجة التذكير الحادثة على كمية النسيج الخصوي النسبية ومساهمته النسبية في التستوستيرون . يتطلّب تأكيد التشخيص فتح البطن laparotomy.

II. أمراض الفرج السليمة Benign Conditions of the Vulva

1. أمراض الفرج البنيوية *Structural Conditions*

A. التصاق الشفرين Labial Agglutination

قد تصاب الفتيات الصغيرات بالتصاق الشفرين ، والتي تعالج بسهولة بكريم استروجين estrogen مع اجراء مساج لفصل الشفرين الكبيرين .

DR. HAMMAMI

B. داء فوكس فورديس Fox-Fordyce Disease

يتميز مرض فوكس فورديس بمجموعة من كيسات احتباسيه صفّراء مرتفعة وحاكّة (ملتهبة في أغلب الأحيان) تتوضع على جَبَلُ العانَة mons ، الإبْط أو الأشفار ، التي تنتج عن انسداد الغدّد المُفْتَرَزَة apocrine glands بـالكيراتين keratin .

C. الكيسات البشروية الاشتمالية (الاندخالية) والكيسات الزهمية Epidermal Inclusion Cysts and Sebaceous Cysts

قد تتشكل في الفرج كيسات أخرى أيضا، والتي تعكس مختلف البنيات الموجودة في الجلد . الأكثر شيوعا هي الكيسات البَشْرَوِيَّة الاشْتِمالِيَّة و الكيسات الزُهْمِيَّة المتوضعة تحت البشرة ، وهي متحركة ، غير ممضه ، كروية ، وبطيئة النمو . الكيسات الزُهْمِيَّة أقسى قليلا من الكيسات الاشْتِمالِيَّة الأخرى ، وهي مملؤة بمادّة جبنيه جافّة Dry Caseous . معظم هذه الكيسات الاشْتِمالِيَّة لا تستدعي أي معالجة إذا كانت لا عرضية . قد تنسد الغدّد المخاطية للدهليز والمنطقة حول الاحليل periurethral وتشكّل كيسات . يمتد خطّ الحليب من الإبط إلى الفرج ، والنساء بعد الولادة قد يشكّلن قِيلَةٌ لَبَنِيَّةgalactoceles في الأشفار . قد تتضخم دوالي الفرج Vulvar Varicosities، خصوصا أثناء الحمل ، لتسبّب الازعاج مع احتمال خطر التمزق أو التخثّر.

DR.HISHAM AL HAMMAMI

GURE 4-14 Epidermal inclusion cysts. A. This small lesion on the inner right labia minora required no intervention. B. This lesion on the right labia majora was incised and contents expressed due to patient discomfort. It was filled with tan, clay-like material.

D. لحيمات الاحليل Urethral Caruncles

تظهر اللُّحَيمَة الإحليلية كنمو لحمي صغير لحافة الإحليل البعيدة (الشكل 18- 2) . عند الأطفال ، تنتج هذه اللُّحَيمَة من الهبوط العفوي للظهارة الإحليلية . من ناحية أخرى ، تتشكل اللُّحَيمَة الإحليلية عند النساء بعد الضهي عندما تنكمش ظهارة المهبل ناقصة الأستروجين وتسحب الظهارة الإحليلية للخارج .

Figure 14.2 Urethral prolapse.

DR.HISHAM HAMMAMI

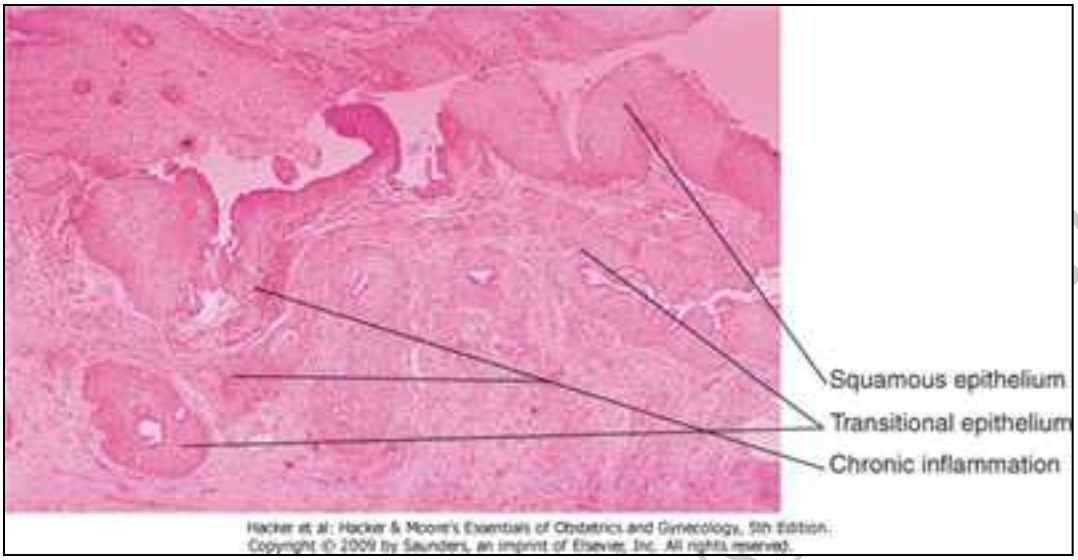

الشكل 18-2. لحيمة إحليلية . عادة ما تظهر هذه الآفة ككتلة lump صغيرة مؤلمة حمراء في الصماخ الإحليل . في هذا المثال ، يمكن التعرف على الظهارة الانتقالية ، وهناك نمط حليمي يحتوي على غدد صغيرة متجاورة. ويظهر التهاب مزمن قليل.

E. التهاب دهليز الفرج (التهاب الغدد الدهليزية) - Vulvar Vistibulitis (vestibular adenitis)

التهاب دهليز الفرج Vulvar vestibulitis (التهاب الغدد الدهليزية) هي حالة نادرة نسبيا تصاب فيها غدّة دهليزية صغيرة واحدة أو أكثر بالالتهاب . تتصف هذه الحالة بعسرة جماع شديدة شديدةsevere introital dyspareunia عند مولج المهبل introital، وأحيانا ، ألم فرجي . بالفحص ، تظهر الآفات على شكل بقع حمراء تقيس 1– 4 مليمتر ، ممضه جدا عندما تلمس بلطف بحامل قطن . بالرغم من أنه يوصف كـ " itis " فإن التهاب الدهليز ليس عملية إنتانية ولا يستجيب للعلاج بالصاد الحيوي . يمكن تجريب كريم estrogen أو هيد وكورتيزون موضعي ، لكن العلاج الجراحي لاستئصال المنطقة الغدّية قد يكون مطلوب في النهاية . المداخلات الأخرى قد تكون ضرورية لتدبير سوء الوظيفة الجنسية المرافقة . قد تشتكي النساء المصابات بداء الصدف من حكة وحس حرقة في الفرج مع أفات غير ظاهرة أو بسيطة في منطقة الفرج . يوضح الجدول 18-1 الآفات المزمنة ، غير الإنتانية الأخرى المترافقة عادة بالحكة .

DR.HISHAM ALHAMAMI

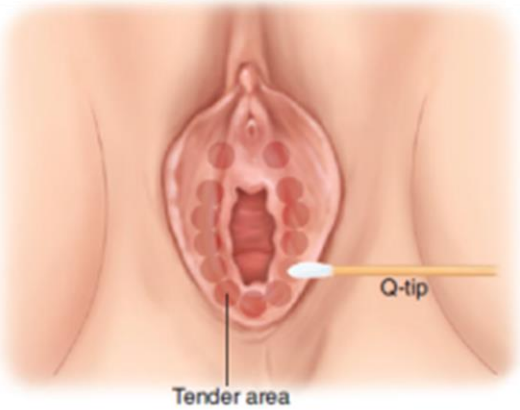

FIGURE 4-1 Pain can be assessed and mapped by systematically touching a cotton-tip applicator to the vulva.

أشيع الآفات غير الانتانية المزمنة المسببة للحكة الفرجية

BOX 18-1 *Chronic, Noninfectious Conditions Commonly Associated with Vulvar Pruritus*
Dermatoses
• Atopic and contact dermatitis
• Lichen sclerosus, lichen planus, lichen simplex chronicus
• Psoriasis
• Genital atrophy
Neoplasia*
• Vulvar intraepithelial neoplasia, vulvar cancer
• Paget's disease
Vulvar Manifestations of Systemic Disease
• Crohn disease
*See Chapter 40

DR. HISHAM MAMI

2. الآفات التنشؤية السليمة Benign Neoplastic Conditions

A. النمشات (lentigo\freckles) و الوحمات (nevi\moles)

قد تكون الأعضاء التناسلية الظاهرية أيضا موقعا لأورام سليمة. قد يوجد على الأشفار كلا من النَمَش (freckles lentigo) والوحمات [الشامات (خَال)] (nevi (moles ويجب أن تميّز بوضوح عن الأورام الملانية . في أغلب الأحيان يتطلب الامر إجراء خزعة استئصالية . الأورام الليفيةFibromas هي الأورام الصلبة السليمة الأكثر شيوعا والتي تتشكّل في النسيج الضام العميق للفرج. بالرغم من أن الأورام الليفية بطيئة النمو ويقيس قطرها 1 إلى 10 سنتيمتر غالبا ، فإنها قد تصبح عملاقة (< 250 باوند) . الاورام الدهنيةLipomas هي أورام بطيئة النمو أيضا في الفرج ، مكوّنة من خلايا دهنية . تشتقّ الأورام الأخرى من النسج الموجود في الأعضاء التناسلية الظاهرية ، مثل الوَرَم الغُدّيّ العَرَقِيّ hidradenoma (ورم غُدِّيٌّ مُفْتَرَز apocrine)، syringoma (ورم غدّة ناتِج عرقيّ) ، الوَرَمُ الأَرُوْمِيُّ العَضَلِيُّ الحُبَيْبِيُّ الخَلايا myoblastoma (neural sheath Schwann cell tumor وneurofibroma (من مرض فون Recklinghausen). هذه الآفات يجب أن تستأصل جراحيا إذا سبّبت أيّ مشاكل . قد تتطور اورام وعائية كرزية صغيرة angiomas في العقد الرابع والخامس وتظهر كآفات حمراء متعدّدة قطرها 2 إلى 3 مليمتر.

B. ضخامة البظر Clitoromegaly

قد تتطور ضخامة البظر بعد الولادة استجابة للتعرّض المفرط للهرمون المذكر . في وضع الارتخاء ، يقيس البظر عادة 0.5 سنتيمتر عرضا و 1 - 1.5 سنتيمتر طولا . ضخامة البظر هي علامة للاسترجال virilization ويشخّص عندما يكون ناتج ضرب طول البظر الخارجي في عرضه عند قاعدة البظر أكثر من 35 مم^2 (في وضع الارتخاء) عند امرأة بالغة ، أو أن عرضه عند القاعدة أكثر من 1سنتيمتر .

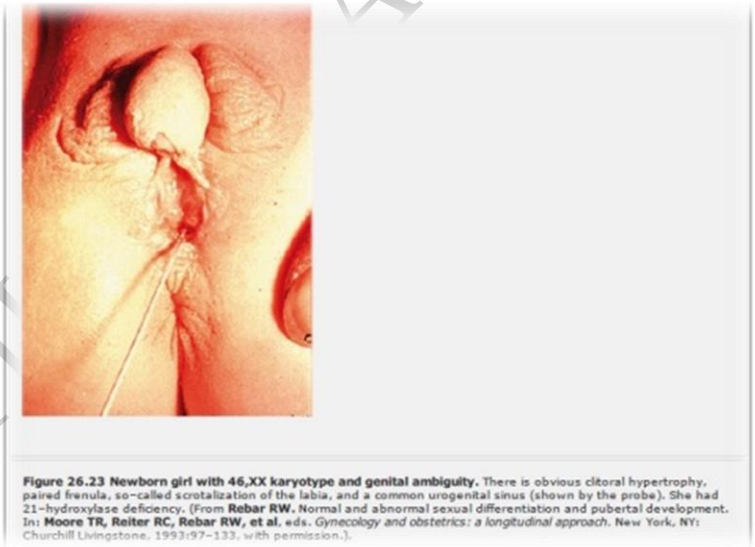

Figure 26.23 Newborn girl with 46,XX karyotype and genital ambiguity. There is obvious clitoral hypertrophy, paired frenula, so-called scrotalization of the labia, and a common urogenital sinus (shown by the probe). She had 21-hydroxylase deficiency. (From **Rebar RW.** Normal and abnormal sexual differentiation and pubertal development. In: **Moore TR, Reiter RC, Rebar RW, et al.** eds. *Gynecology and obstetrics: a longitudinal approach.* New York, NY: Churchill Livingstone, 1993:97–133, with permission.).

3. الآفات الرضية Traumatic Lesions

الرض الكليل Blunt traumaللأعضاء التناسلية الناجم عن السقوط ، حوادث السير ، أو الإعتداء الجنسي (انظر الفصل 28) يؤدّي على الأغلب إلى حدوث كدمات vulvar bruising، تمزقات laceration ، وأورام دموية hematomas . المراقبة المشددة والاستقصاء الجراحي أحيانا قد تكون ضرورية لتقدير الامتداد الكامل للآذيات ولترميمها بشكل ملائم.

DR.HI AL HAMMAMI

قد يسبب وخز ووشم الناحية التناسلية إنتان أو تخريش الجلد .قد تصاب المنطقة حول الوخز بتثخّن الجلد الموضعي وحتى الرض بعد النشاط الجنسي.

قطع الناحية التناسلية عند الأنثى (يسمى الختان النسائي في أغلب الأحيان) قد طبق على أكثر من 150 مليون امرأة حول العالم ويستمرّ إلى أن يكون تقليد معروف، خصوصا في بعض البلدان الآسيوية الشرقية والأفريقية حيث تحدّد أدوار النساء بدقة. يحوي الجدول 18-2 تصنيف منظمة الصحة العالمية (WHO) للأنواع الأربعة للقطع التناسلي الأنثوي، الذي جدّد في 2008. درجة التبدل التشريحي لها تأثير عميق على خطر الإنتان ، الوظيفة الجنسية، والولادة المهبلية.

النساء اللواتي اصبن بتمزق ولادي أو خزع فرجepisiotomies ممتدد للخلف إلى المستقيم ، للأمام إلى الإحليل، أو للجانب إلى الأشفار توجد عندهنّ ندبة والتي تعكس هذه الرضوض أو ترميمها.

Figure 14.6 Straddle injury—vulvar hematoma in a 13-year-old girl.

BOX 18-2 *World Health Organization (WHO) Classification of Female Genital Mutilation*
• Type I-**Partial or total removal of the clitoris and/or prepuce (clitoridectomy)**

• Type II-**Partial or total removal of the clitoris and labia minor, with or without the excision of the labia majora (excision)**
• Type III-**Narrowing of the vaginal orifice with creation of a covering seal by cutting and appositioning the labia minora and/or the labia majora, with or without excision of the clitoris (infibulation)**
• Type IV-**All other harmful procedures to the female genitalia for nonmedical purposes, for example, pricking, piercing, incising, scraping, and cauterizing**

4. الآفات الظهارية *Epithelial Conditions*

يسبب نقص الـestrogen عند النساء بعد سن الضهي عموما علامات هامّة من الضمور التناسلي . تضمر الأشفار الصغيرة Labia minora ، يتراجع الشحم تحت جلد الأشفار الكبيرة Labia majora، فينقص حجم تلك الأشفار . إنّ التبدل الأبرز هو مدخل المهبل Vaginal introitus ، الذي قد يعود الى الشكل و القطر قبل البلوغ ، ويجعل الجماع مزعجا .

A. الحزاز البسيط المزمن Lichen Simplex Chronicus (Squamous Cell Hyperplasia)

الحَزاز البَسيط المُزْمِن (فرط تصنع الخلية الرصفية) هو تسمك موضعي للظهارة والذي قد ينتج عن دورة طويلة من الخدش و الحكّة (prolonged itch-scratch cycle . قد تشتكي النساء من **حكة pruritus والم pain**. يكشف الفحص سطح جلدي ، متسمك ، أبيض أو محمّر ، ومرتفع . قد تظهر أثار الخدش كسَحجات خطية **excoriations** . تميل الآفات لأن تكون منفصلة لكن قد تكون متعدّدة وتترافق مع أمراض أخرى في الفرج . نسيجيا ، تصبح الحواف الشبكية rete عميقة ، و هناك فرط تقران في الطبقة السطحية للبشرة (الشكل 18- 3) . تتضمّن المعالجة مراهم ستيروئيدية steroid ointments معتدلة القوّة مع مضادات حكة antipruritic agents .

B. الحَزازُ المُتَصَلِّب Lichen Sclerosis

يسبّب الحَزاز المُتَصَلِّب غالبا حكة شديدة ، عسرة جماع شديدة ، وألم حارق . بالرغم من أنّه قد يتطوّر في أي منطقة من الجسم وفي أيّ عمر، فإنه يوجد على الأغلب على فرج النساء بعد الضهي .

DR.HISHAM ALHAMMAMI

الحَزاز المُتَصَلِّب عند فتاة قبل البلوغ

بالفحص ، يكون الجلد رقيق ، غير مرن ، أبيض ، مجعّد crinkled، ويأخذ مظهر المناديل الورقية tissue paper appearance. في النهاية ، قد يشمل الحَزاز المُتَصَلِّب كلّ المنطقة التناسلية من جَبَلُ العانَة إلى المنطقة الشرجية و يأخذ شكل ثُقْبِ المِفْتاح keyhole . يكشف فحص الخزعة ظهارة رقيقة مع غياب الحواف الشبكيةrete وخلايا التهابية تبطن الغشاء القاعدي (الشكل رقم 18- 4) .

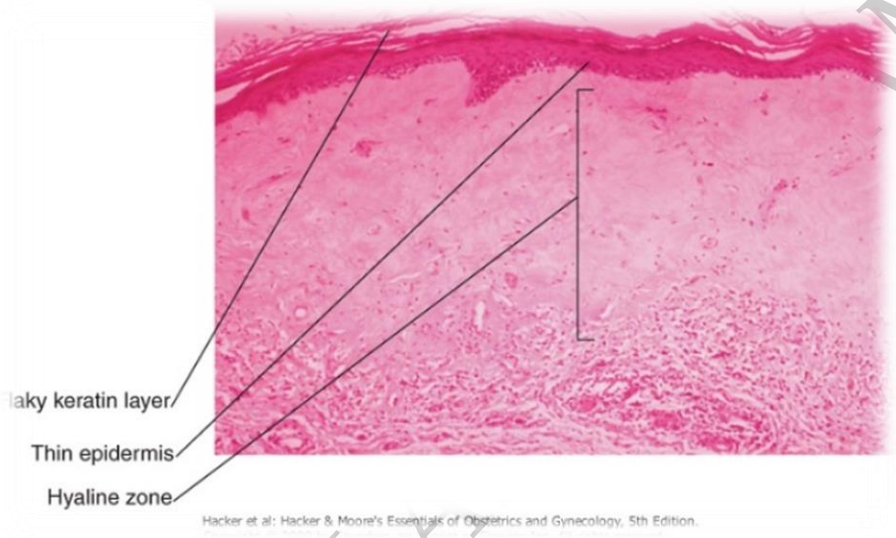

الشكل 18-4 الحَزاز المُتَصَلِّب . يظهر الفحص النسيجي فرط التقرن ، ولكن البشرة أرق من المعتاد. السمة الأكثر لفتا للانتباه في الحَزاز المُتَصَلِّب هو وجود منطقة هيالينية hyaline zone في الأدمة السطحية. وهي نتيجة الوذمة وتنكس الكولاجين والألياف المرنة للأدمة.

التشخيص مهم لأنه مرض مزمن مترقي مع إمكانية إنكماش وتشويه البنية التناسلية الطبيعية . في حال عدم المعالجة ، هناك امكانية للتحول إلى vulvar intraepithelial neoplasia (VIN) ، نوع تفضيلي . على المدى البعيد ، تغيب الأشفار الصغيرة ، و تتسطّح الأشفار الكبيرة ، ويتضيق مدخل المهبل بشكل كبير ، والبظر يصبح مقلوب و محشور (رقم 18- 5) . المشاركات ممكنة بين الحَزاز المُتَصَلِّب وعسرة التصنع ، فرط التصنع ، أو السرطان . فحص الخزعات المتعدّدة قد يكون ضروريا لوضع التشخيص الكامل لكلّ الآفات المرضية pathologies الموجودة عند المرأة الواحدة . تتضمّن معالجة الحَزاز المُتَصَلِّب استعمال الستيروئيدات الموضوعية القوية مثل Clobetasol0.05 % . يستجيب 80 % من الآفات . العلاج طويل الأمد بالستيروئيدات الضعيفة أو المرطبات الموضعية قد يكون ضروريا .

DR.HISHAM AL-HAMMAMI

الحَزاز المُتَصَلِّب :لاحظ جلد الفرج الرقيق والشاحب وغياب بنية الأشفار الصغيرة

فرج مصاب بالحَزاز المُتَصَلِّب

C. الحزاز المسطّح Lichen Planus

يظهر الحَزازُ المُسَطَّح كحطاطات مضلعة أرجوانية ، وقد تظهر في شكلِها السحجي . قد يصيب المهبل والفَم بالإضافة إلى الفرج (المتلازمة الفرجية اللثّوية المهبلية Vulvar-Vaginal-Gingival Syndrome) . تَشكي المريضة عموماً من حرقة فرجية أَو عسرة جماع شديدة ، خصوصاً في المراحلِ المتقدّمة عندما يتطور تضيّق المهبل . يوصّى بالستيروئيدات الموضعية والجهازية للمعالجة .

- إنّ ظهارةَ الفرجِ معرضة للأمراض الجلدية التي تصادف في أماكن أخرى على سطحِ الجسم، بالرغم من أن التظاهرات السريريةِ لتلك الأمراض قَدْ تَكُون مختلفةَ قليلاً بسبب بيئةِ الفرجَ الرطبةَ. التشخيص الصحيح ضروري ، والخزعة النسيجية قد تكون مطلوبة (رقم 18-6). يَبْدو داءُ الصدفية مخمليُ عموماً لكن قَدْ يَفتقرُ إلى البقعِ المتقشّرةِ المميزة التي توَجد على السطوحِ العاطفة flexor surfaces (مثل ، الرُكبتين والمرفقين). الأكزيما لَها مظهر أكثر احمرارا وقَدْ تَكُون صعبةَ التَشخيص مالم تظهر الآفات الأكثر وصفية على فروة الرأس ،السرة ، أَو الأطراف . حتى في هذه الظروفِ، فإن الخزعة التشخيصية قَدْ تكون مطلوبة لاستبعاد الآفات الأكثر خطورة . الفقاع Pemphigus مرض مناعي ذاتي مُنَفِّط يصيب المنطقة الفرجية المهبلية والملتحمة . تَتضمّنُ متلازمةُ بهجت بشكل كلاسيكي التقرّحات

DR.HISHAM AL-HAMMAMI

في المنطقة التناسلية والفموية، بالإضافة إلى الآفات العينية السطحية. إنّ الآفات التناسليةَ مُتميّزة ويُمْكِنُ أَنْ تَؤدي بمرور الوقت إلى فرج متندبه ومثقّبة. الامراضية etiology مجهولة، كما المعالجةُ الفعّالةُ. يستند التشخيص على التقاء الآفات الفرجية ، الفموية والعينية ، الطبيعة الناكسة للمرضِ، واستبعاد الآفات الأخرى، مثل مرض كرون والمرض الزهري.



الشكل 18-6 اداة لأخذ خزعة نقطية من الجلد تستخدم لمرة واحدة

D. داء كرون Crohn Disease

مرض كرون مبدئيا هو مرض معدي معوي (GI) ، لكن القرحات الفرجية قد تسبق ظهور القرحات الهضمية GI. إنّ القرحات الفرجية تشبه الشقّ أو قرحات "قطع سكين" مع وذمة واضحة . قد تحدث الجيوب والنواسير المصرّفة إلى المستقيم. القرحات القلاعية، وهي سطحية ومؤلمة، يمكن أن توجد ليس فقط على الأشفار ولكن أيضا في الفمّ. قَرْحَات الإسْتِلْقاء Decubitus يمكن أن تتطوّر في النساء الضعيفات فوق النواتئ العظمية للحدبتين الوركيتين أو المنطقة العجزية العصعصية أو في المناطق المعرضة للإحتكاك من القِثْطار المَسسْتَقِر .

E. الشواك الأسود Acanthosis Nigricans

يوجد الشواك الأسْوَد على الأغلب في مناطق الثنيات intertriginous ، في الإبط أو على قفا الرقبة (انظر الفصل 32، الشكل 32-4). وهو يتميز بسطح مخملي أو ثؤلولي قاتم. الشواك الأسْوَد ذو علاقة مباشرة جدا مع مقاومة الأنسولين لكن يمكن أن يرتبط بصورة أقل مع الحالات السليمة والخبيثة الأخرى.

5. *التهاب الجلد بالتماس Contact Dermatitis*

تتعرّض الأشفار إلى طيف واسع من المواد الكيمياوية والمواد الغريبة الأخرى التي قد تحرض التهاب الجلد بالتماس (احمرار وحرقة) أو تبدلات تَهَيُّجِيّة . قد تكشف القصة الدقيقة استخدام مادة مهيجة محددة ، مثل الصابون الصلب ، ورق التواليت المعطّر ، البخاخ مزيل الرائحة ، الألبسة الداخلية المبطّنة ، أو الواقيات المطّاطية الذكرية . قد يكشف الفحص السريري وجود احمرار ، وذمة ، وأحيانا تَسَحُّج أو تقرّح . في الحالة الأكثر إزمانا ، قد تتسمك البشرة (راجع مناقشة فرط تصنع الخلية الرصفية في وقت سابق) . الخزعة من أيّ منطقة متسمكة أو مشتبهة ضرورية في الفحص الأولي . الخزعة من المناطق التي لا تستجيب على العلاج قد تكون ضرورية لاحقا . في المرحلة الحادّة ، يتضمّن العلاج عدم التعرّض لكلّ المهيّجات المحتملة وإبقاء المنطقة جافّة . استعمال كورتيكوستيروئيد خفيف إلى متوسط موضوعيا لمدة 1 - 4 أسابيع قد يلطف الارتكاس الالتهابي . مضادات الهستامين ، الكمادات الباردة cold packs، والمرطبات اللطيفة قد تحقق الشفاء من الحكة .

6. *الآفات الوظيفية Functional Conditions*

ألم الفرج Vulvodynia

الـ Vulvodynia هو تعبير يستخدم لوصف الانزعاج أو الألم المزمن في الفرج بدون افة تشريحية مرضية واضحة . هذا الحالة ، سويّة مع حالة مماثلة تدعى التهاب دهليز الفرج (المذكورة في وقت سابق) ، قد تكون مسؤولة عن عسرة الجماع وارتبطت بآفة عيانيه في الفرج تدعى بدَاء الأَوْرَام الحُلَيْمِيَّة الدهليزية . الـ Vulvodynia قد يكون موضع لكن يوصف عموما كإحساس حارق ، لاذع ، موجع Burning, aching, stinging يشمل مناطق معزولة أو كامل المنطقة التناسلية الظاهرية . يجب نفي الأمراض الأخرى قبل وضع التشخيص . العديد من النساء اللواتي يعانين من الـ Vulvodynia يتقاسمن قصة معالجات فرجية

DR.HISHAM AL HAMMAMI

سابقة بالليزر، قطع جراحي كهربائي ، أو أدوية موضعية متعددة . أخريات عندهن قصة إنتان بفيروس الحلأ البسيط أو ألم عضلي ليفي fibromyalgia. يعتقد بأنّ العديد من النساء المصابات بـ vulvodynia قد يعانين من اعتلال عصبي محيطيpripheral neuropathy . المعالجة صعبة لكن تبدأ بإيقاف كلّ المهيّجات . إذا فشل هذا ، تطبق جرعة منخفضة تجريبية من مضادات الكآبة ثلاثية الحلقة gabapentin، carbamazepin ، أو pregabalin لمعالجة الاعتلال العصبي المحيطي قد تكون فعّالة . قد تعالج الحكة بتشكيلة دوائية ، منها doxepin بالطريق الفموي أو الموضعي . أظهرت المعالجة الأحدث بالأستروجين ، مراهمcapsaicin ، وحتى ذيفانbotulinum نوعA (بالحقن) نتائج واعدة .

المهبل Vagina

I. التشوهات الخلقية في المهبل congenital Abnormalities

تحدث العديد من التشوهات المهبلية . تتضمّن التشوهات المهبلية الأكثر شيوعا عيوب التقني مثل انسداد غشاء البكارة ، الحجب المهبلية الطولية والعرضية ، التطور الجزئي (رتق مهبلي) ، وتضاعف المهبل . غياب المهبل الخلقي (agenesis) أقل شيوعا .

A. عدم انثقاب (انسداد) غشاء البكارة Imperforate Hymen

يمثّل عدم انثقاب (انسداد) غشاء البكارة Imperforate Hymen الشكل الأبسط من حالات العيوب القنوية هذه . يحدث في مكان إتصال الصفيحة المهبلية بالجيب البولي التناسلي . بعد الولادة ، قد يلاحظ تقبب ، يشبه الغشاء في منطقة دهليز المهبل ، يمنع عادة خروج المخاط . إن لم تشخص حتى البلوغ ، قد يلاحظ غشاء البكارة المسدود ، كغشاء رقيق أزرق قاتم أو أثخن رائق عند مدخل المهبل يمنع تدفق الطمث (الشكل 18- 7) .

طفلة لديها كتلة متبارزة عند مدخل الفرج مع غشاء بكارة متوتر غير منثقب يعيق تدفق المخاط (القيلة المهبلية المخاطية) أو الدم (القيلة المهبلية الدموية) من المهبل.

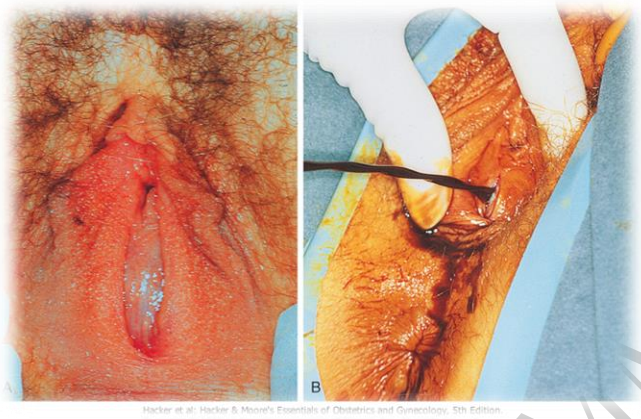

الشكل 18-7 (أ): تقبب مهبلي لغشاء بكارة مسدود عند فتاة بعمر 13 سنة مصابة بألم في الحوض ، ثابت الآن ولكنه دوري في الماضي. (B) : يتم إطلاق الدم القديم (تَدَمِّي المَهْبِل/ تجمع دم الحيض في المهبل hematocolpos) وبعض المخاط (تَجَمُّعٌ مُخاطِيٌّ مَهْبِلِيّ mucocolpos) بعد إجراء شق عبر غشاء البكارة.

DR.HISHAM AL HAMMAMI

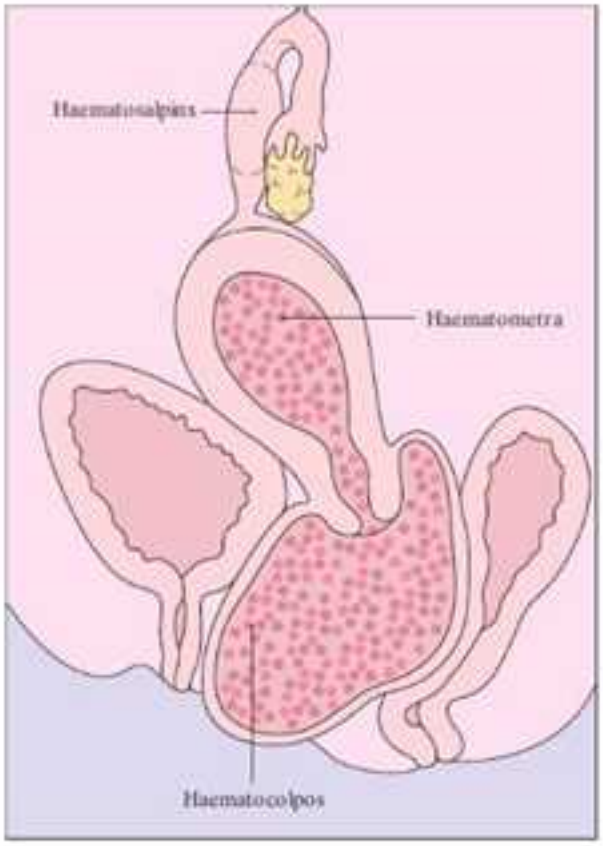

تَدَمِّي المَهْبِل/ تجمع دم الحيض في المهبل (hematocolpos)
بسبب عدم انثقاب (انسداد) غشاء البكارة Imperforate Hymen

B. الحجاب المهبلي المعترض Transverse Vaginal Septum

شذوذ مماثل ، المعترض الحجاب المهبلي المعترض Transverse Vaginal Septum ، يوجد غالبا عند التقاء الثلث العلوي مع المتوسّط من المهبل (الشكل 18- 8) . أحيانا ، قد يحوي الحجاب المهبلي طريق جيبي أو ثقب صغير يسمح بمرور الطمث . وهكذا ، قد يشخص فقط بعد عرقلة الجماع . يكون تطور القناة التناسلية العلوية طبيعي عادة عند مريضات غشاء البكارة أو الحجاب المهبلي المسدودين .

DR.HISHAM AL-HAMAMI

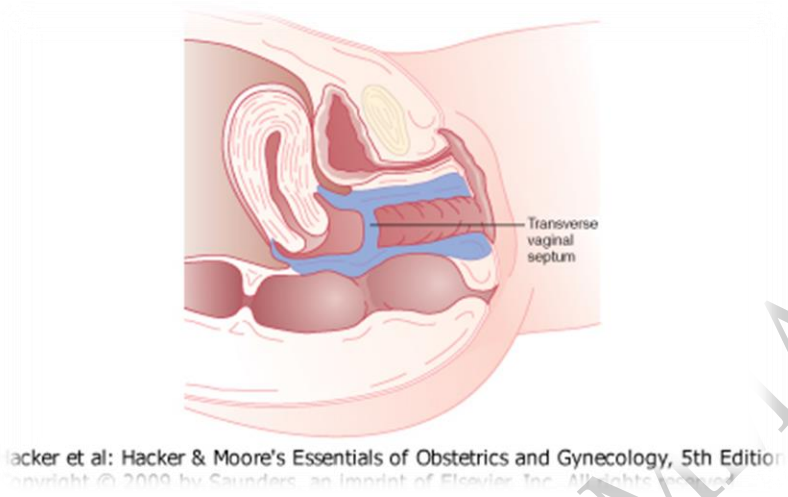

الشكل 18-8 توضيح للحجاب المهبلي المعترض .

C. رتق المهبل Atresia of the Vagina

يمثّل رتق المهبل (رَتَق: غياب خلقي لفوهة تشريحية) عموما غياب مادي كبير للقناة في النهاية الرأسيةcranial أو النهاية الذيليةcaudal للصفيحة المهبلية. إذا توضع في الأعلى cranially ، قد يكون المهبل العلوي والعنق غائب ، بينما قعر الرحم والبوقين يبقيان سالمين.

D. الحجاب الطولاني للمهبل Longitudinal Septum

قد يوجد حجاب مهبلي طولي على الخطّ المتوسط ، مشكلا مهبل مضاعفdouble vagina . الحجاب الطولي قد يكون جزئي فقط في مستويات مختلفة في المهبل العلوي والمتوسّط ، إمّا على الخطّ المتوسط أو ينحرف إلى أحد الجانبين . بالإضافة، قد يتصل الحجاب الطولي مع جدار المهبل الجانبي ، ويشكل جيب (رتج) مهبلي أعورblind vaginal pouch، مع أو بدون قناة اتصال جيبية. هذه الحجب تترافق عادة مع عنق مضاعف وأحد أشكال تضاعف قعر الرحم الشاذّة المختلفة ، بالرغم من أن القناة التناسلية العلوية تكون طبيعية كليّا في أغلب الأحيان .

E. عدم تصنّع المهبل Vaginal Agenesis

يمثل عَدَم تَخَلُّق(عَدَم تَكَوُّن)agenesis المهبل الحالة الأكثر شدة من الشذوذ المهبلي ، مع غياب كليّ للمهبل ماعدا الجزء السفلي الذي يشتقّ من الجيب البولي التناسلي . إذا كان الرحم غائبا لكن البوقين موجودين ، فإن العيب هو عَدَم تَخَلُّق موللري أو متلازمة Rokitansky Kuster Hauser . عَدَم تَخَلُّق المهبل المعزول Isolated vaginal agenesis مع تطور طبيعي للرحم والبوقان نادر ويعتقد بأنه نتيجة نهائية لسوء تشكل الصفيحة المهبلية المعزول .

F. غداد الجدار المهبلي Adenosis of the Vaginal Wall

يتكون الغُداد المَهْبِلِيّ Adenosis في جدار المهبل من جزر من الظهارة الأسطوانية ضمن الظهارة الرصفية الطبيعية . ويقع في أغلب الأحيان في الثلث العلوي للمهبل . إنّ نسبة هذه الحالة أعلى بكثير في النساء المعرّضات داخل الرحم لـ diethylstilbestrol (الشكل 18- 9).

DR.HISHAM ALHAMMAMI

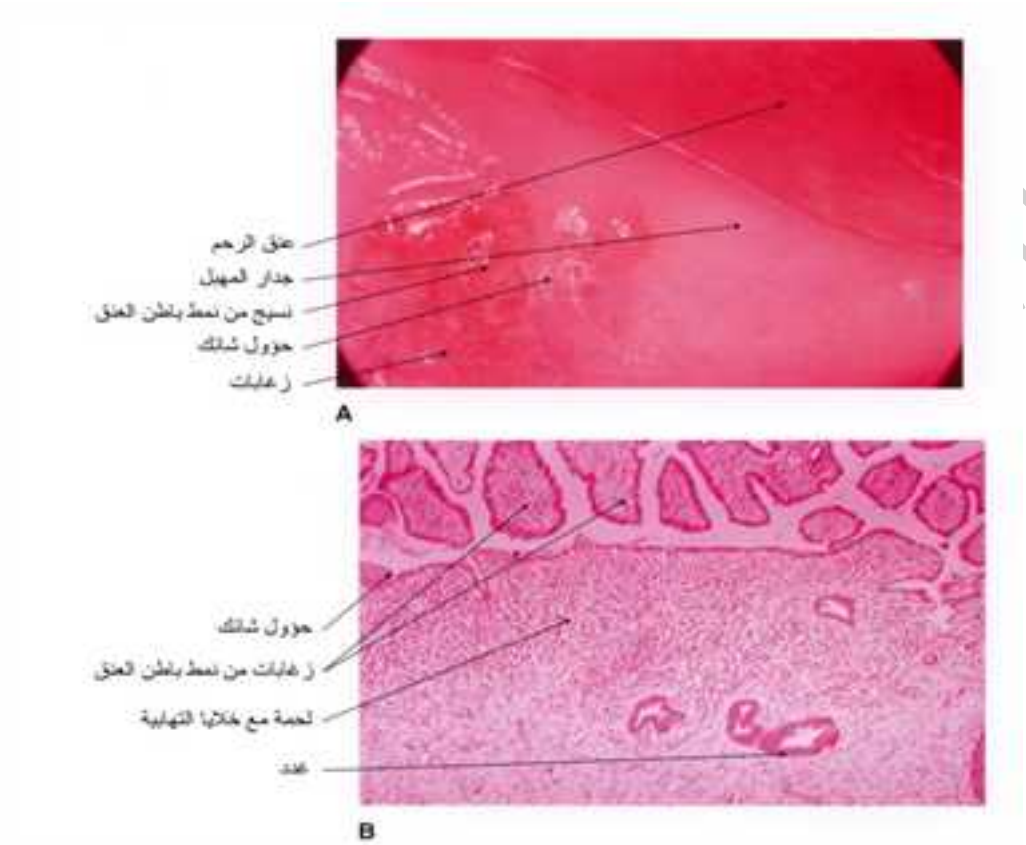

الشكل رقم 18-9: حالة داء غدي مهبلي تم تصويرها أثناء تنظير عنق الرحم المكبرcolposcopy . الغدد ليست موجودة عادة في المهبل ، ويجب عدم رؤية الظهارة الإسطوانية . في حالة الغداد المهبلي ، تظهر غدد من نوع باطن عنق الرحم مع ظهارة إسطوانية على السطح في جدار المهبل. هذه الحالة أكثر شيوعا في النساء اللواتي تعرضن لـ diethylstilbestrol (DES) .

G. كيسات عسرة التصنّع (خُلْلُ التَّكَوُّن) Dysontogenic Cyst

كيسات خُلْلُ التَّكَوُّن Dysontogenic في المهبل هي عموما كيسات طرية سميكة الجدار وتتشكل من بقايا جنينية . كيسات قناة Gartner (Gartner's Duct Cysts) هي الأكثر شيوعا . تنشأ هذه الكيسات من بقايا قناة wolffian (mesonephros الكُلْوَةُ المُوَسَّطَة) . يتفاوت حجمها من 1 - 5 سنتيمتر وتوجد على الجدر الامامية الجانبية في النصف العلوي للمهبل وبشكل جانبي أكثر في المهبل السفلي . معظمها لا عرضي ولا تستدعي أي تدخّل .

II. امراض المهبل السليمة Benign Conditions of the Vagina

A. أمراض المهبل البنيوية والورمية السليمة Structural and Benign Neoplastic Conditions

1. الرتوج (الردب) الإحليلية Urethral Diverticula

الرُتوج (الردب) الإحليلية هي نتوءات صغيرة (0.3 - 3 سنتيمتر) ، تشبه الجيوب والتي قد توجد على الجدار الأمامي للمهبل على إمتداد الجدار الخلفي للإحليل . وبشكل مماثل للغدد المسدودة حول الإحليل ، فهي قد تتّصل بالإحليل أو تبقى مفصولة عنه.

قد تسبّب الرُتوج الإحليلية انتانات بولية متكرّرة ، عسرة تبول ، عسرة جماع ، وأحيانا ، تنقيط بول dribbling. معظم النساء المصابات بالرُتوج الإحليلية عندهن أعراض انتانات بولية سفلية مزمنة . توسيع الإحليل أو الاستئصال الجراحي للرتوج قد يكونان ضروريان .

2. الكيسات الاشتمالية (الإندخالية) Inclusion Cysts

الكيسَةُ الاشْتِمالِيَّة هي آفات شائعة تنتج عن انغلاف enfolding الظهارة المهبلية . وهي تتوضع عادة على الجدار الخلفي أو الجانبي للثلث السفلي للمهبل . وهي ترتبط بالتمزقات الناجمة عن الجراحة التوليدية أو النسائية .

3. كيسة بارتولان Bartholin's Cyst

كيسة Bartholin هي أكثر أورام الفرج والمهبل شيوعا . تظهر على شكل تورم في الجزء الخلفي الوحشي من دهليز المهبل ، عادة في طرف واحد . قطر الكيسة أقل من 3 سنتيمتر عادة وهي لاعرضية غالبا . الفحص الدقيق لقاعدة الكيسة أمر ضروري (خصوصا عند المرأة فوق سن الـ 40 سنة) لاستبعاد سرطان غدة بارتولان تحتي (يراجع الفصل 40) . قد تصاب الغدّة بالإلتهاب عند انسداد قناة الغدة وتراكم المادّة القيحية . عندما تلتهب ، قد تتشكل كتلة التهابية كبيرة ومؤلمة ، يمكن ادخال أنبوب ذو بالون قابل للنفخ (قسطرة Word) من خلال شقّ جراحي صغير إلى الكتلة ويترك لمدة 4 إلى 6 أسابيع . هذا يساعد على تشكيل طريق ظهاري سيبقى مفتوحا للتفجير . عندما تكون كيسات بارتولان عرضية وكبيرة ، وغبر مصابة بالإنتان ، يمكن إجراء التوخيف (رقم 18 - 10) .

DR.HISHAM AL HAMAMI

FIGURE 3-27 Photograph of a right Bartholin gland duct abscess.

FIGURE 4-13 Bartholin gland duct cyst seen as an asymmetric bulge in the right lower vestibule.

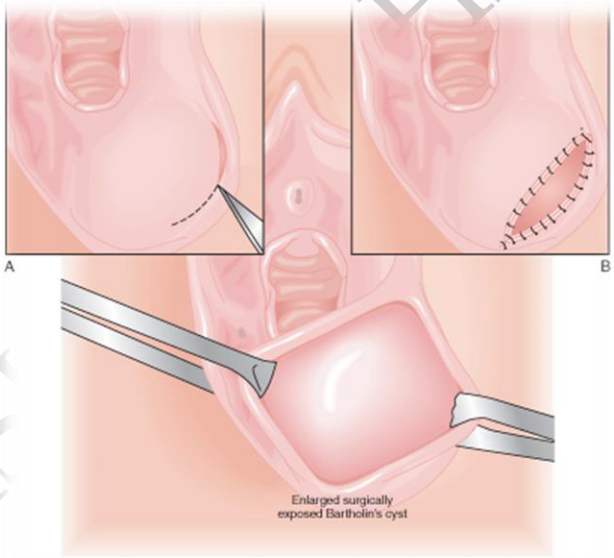

acker et al: Hacker & Moore's Essentials of Obstetrics and Gynecology, 5th Editio

الشكل 18-10 توخيف **Marsupialization** كيسة بارثولين لمنع عودة تراكم سائل الكيسة.

4. داء البطانة الرحمية الهاجرة Endometriosis

التركيب الكيسي الآخر الذي قد يوجد في الثلث العلوي للمهبل هو انزراع البطان الرحمي . يظهر البطان الرحمي على شكل كييسات بلون رمادي فضّي أو أسود والتي قد تنزف قليلا في وقت الطمث .

B. الآفات الرضية Traumatic Lesions

إنّ السبب الأكثر شيوعا للرض المهبلي هو الاعتداء الجنسي sexual assault، بالرغم من أن بعض السحجات المهبلية السطحية قد تحدث أثناء الجماع الطبيعي . السحجات الموضعة قد تنتج عن الفوط Tampons (خاصة عندما تستعمل في أيام الطمث الخفيف) ، الحجب المهبلية غير الملائمة ، أو استخدام الكعكات المهبلية لفترة طويلة . تسبب الدكات المهبلية المنسية في أغلب الأحيان ضائعات مهبلية كريهه . الرض المهبلي يمكن أن يتنتج أيضا عن الأجسام الأجنبية الأخرى ، رضوض الفحج ، والولادة . التمزقات والأورام الدموية الناجمة عن الرض المهبلي تفرض تحديات هامّة وفورية ، يجب أيضا تقييم الضرر المحتمل على المثانة والأمعاء .

Figure 14.5 Foreign body (plastic toy) in the vagina of an 8-year-old girl.

C. الآفات الجلدية Dermatologic

1. ضمور المهبل Vaginal Atrophy

يسبب نقص الأستروجين estrogen بعد سن اليأس أو أثناء الرضاعة ضمور مهبلي لا يمكن تجنبه . تتسطّح غُضونُ المَهْبِل ، والظهارة المهبلية تصبح رقيقة ، شاحبة ، وغير مرنة . تقل الإفرازات من غدّد Bartholin وقبة المهبل استجابة للإثارة الجنسية . ترتفع Ph المهبل . هذه المشاركة من الضمور عند مدخل المهبل وجدر المهبل غير المرنة والجافّة تؤدّي إلى عسرة جماع وحتى اذية رضية بالجماع .

2. الحزاز المنبسط السحجي Erosive Lichen Planus

الحزاز المنبسط السحجي ، يظهر على شكل حطاطات حمامية (erythematous papules) وصفية ، يمكن أن تصيب المهبل بالإضافة إلى دهليز الفرج.

قد توجد الثآليل المقممة والمسطحة من حمة الحليموم الإنساني في قبة المهبل، كما قد تحدث إنتانات الحلأ البسيط.

DR.HISHAM HAMAMI

FIGURE 3-10 Photograph of a woman with multiple condyloma lata on her perineum. Soft, flat, moist, pink-tan papules and nodules on the perineum and perianal area are typical of this dermal manifestation of secondary syphilis. *(Photograph contributed by Dr. George Wendel.)*

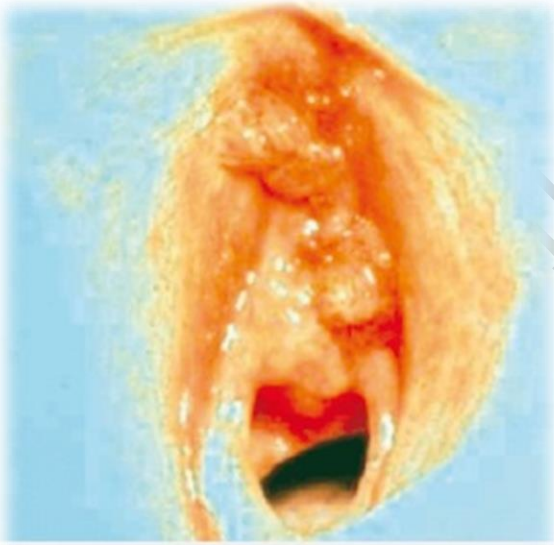

Figure 14.3 Periurethral condyloma.

FIGURE 3-16 Photograph of vulvar condyloma acuminata. Multiple exophytic verrucous warts are seen on the labia minora bilaterally.

Figure 14.18 Extensive vulvar condyloma.

D. التبدلات الوظيفية Functional Conditions

تَشَنُّجُ المَهْبِل Vaginismus هو تقلص لا ارادي في مدخل المهبل والعضلات الرافعة للشرج . تَشَنُّجُ المَهْبِل قد يمنع ، أو يجعل دخول المهبل مؤلم جدا أثناء الجماع ، الفحص الحوضي ، أو استعمال الرفادات . في أغلب الأحيان تترافق قصة الاعتداء الجنسي أو الخوف المرضي من الرض المهبلي بتَشَنُّجُ المَهْبِل vaginismus ، هذه الأوهام والخوف المرضي قد يستجيبان للتثقيف و إزالَةُ التَّحَسُّس desensitization (انظر الفصل 27).